


Уникальные имплантаты на службе у стоматологов



*Прокопенко Игорь Юрьевич (начальник поликлиники)
Тел.: (42352) 2-33-16*

*ФГУ "301 Стоматологическая поликлиника
Дальневосточного военного округа" Минобороны России,
Приморский край, г. Спасск-Дальний, ул. Суворовская, 6.*

С 2000 г. в реабилитации пациентов с дефектами зубных рядов верхней и нижней челюстей помимо ортопедических методов лечения используют **протезирование на внутрикостных имплантатах с эффектом памяти формы**.

У пациентов с атрофией альвеолярного отростка в области отсутствующих зубов применяются **накостно-внутрикостные самофиксирующиеся имплантаты (с эффектом памяти формы)**. **Значительно сокращены сроки лечения. Обеспечена надежность и функциональность несъемных с опорой на внутрикостные имплантаты и условно-съемных (фиксированных на имплантатах) протезов.**

Примеры протезирования на имплантатах с эффектом памяти формы

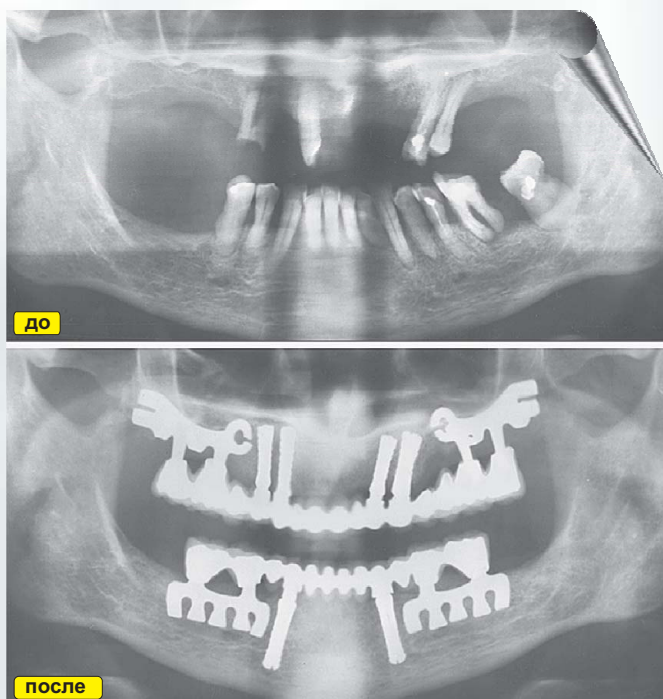


Рис. 1. Ортопантомограмма больного И., 52 года: а – до лечения. Оставшиеся зубы подлежат удалению, высота альвеолярного отростка в боковых отделах 5-6 мм. б – результат имплантации через 3 года и 6 мес. после протезирования.

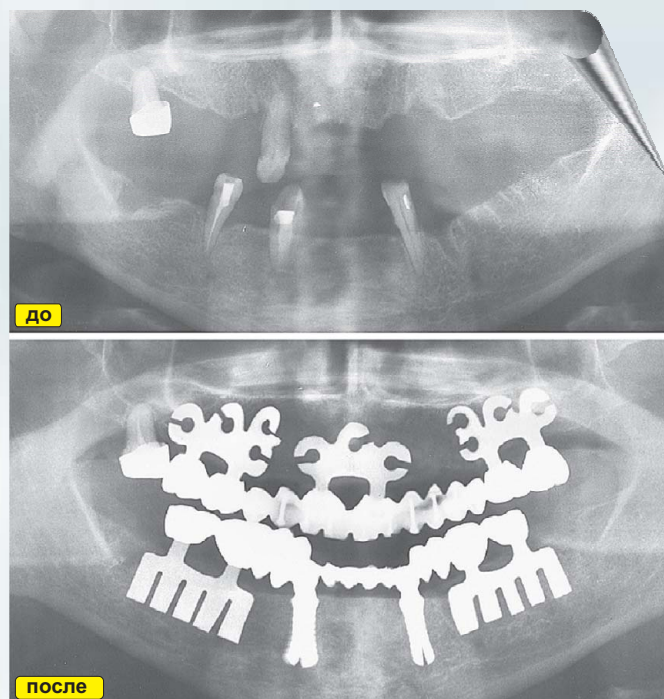


Рис. 2. Пациентка К., 56 лет: а – ортопантомограмма до лечения; б – через 3 года после реконструкции зубных рядов.