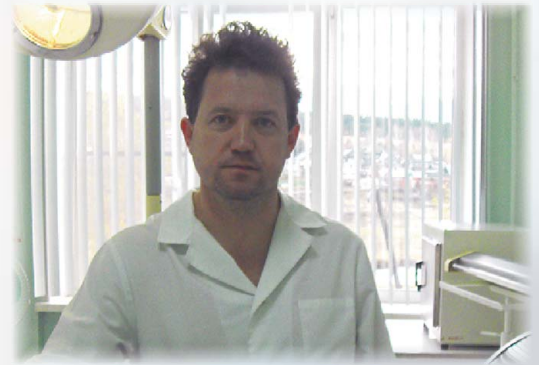

Уникальные имплантаты на службе у стоматологов

Стоматолог-хирург
Чистяков Игорь Викторович
 Тел.: +7 (34384) 3-95-84
 +7 904 161 7700 (моб.)



Стоматологическая поликлиника **«Богословская»**
 Свердловская область, г. Краснотурьинск,
 ул. Рюмина, 19
 Тел./факс: 8(34384) 3-95-84, 4-30-61

С 2008 года в поликлинике начали использовать **внутрикостную имплантацию** с последующим протезированием (восстановлением) зубного ряда. Все манипуляции производятся с применением современных обезболивающих средств.

Игорь Викторович - стоматолог-хирург, владеющий методом лечения пациентов с дефектами зубных рядов верхней и нижней челюстей с применением внутрикостных имплантатов различных систем. Выбор метода лечения - индивидуальный. В зависимости от клинической ситуации избираются оптимальные варианты денальных имплантатов, наиболее соответствующих качеству и сохранившемуся объему костной ткани в области беззубых сегментов альвеолярного отростка и особенностям протеза.

С 1993 года стоматологическая поликлиника **«Богословская» принимает пациентов Краснотурьинска и соседних городов**. Основным направлением работы выбран принцип комплексного подхода к проблемам пациента и возможность оказания максимума услуг в своей поликлинике.

Имея современное оборудование фирм *Kavo, Voco, Dentsplay, Ivoclar, Degussa, Chirana* поликлиника оказывает большой спектр стоматологического лечения и услуг по терапии, ортопедии, хирургии, ортодонтии и пародонтологии.

Лечебная работа выполняется **квалифицированными врачами** различных специальностей, прошедших курсы повышения квалификации на базе **институтов усовершенствования врачей в Москве, Екатеринбургe, Перми, Новокузнецке**.



Случаи из практики

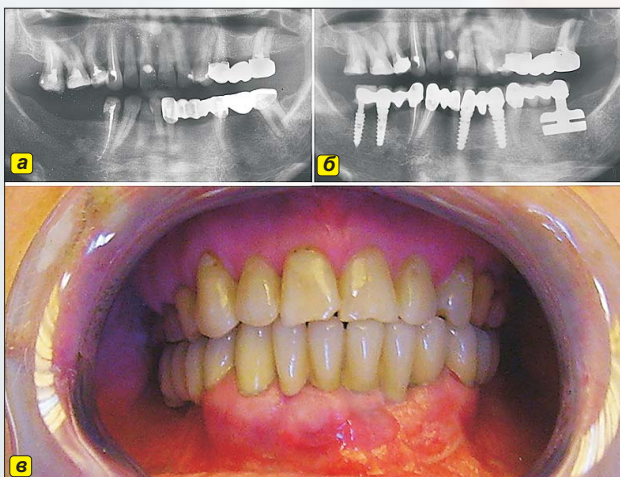


Рис. 1. Пациент 53 лет: а - до лечения; б, в - ортопантограмма и фото через лет после лечения. Винтовые и пластинчатые имплантаты были установлены в лунки подвижных свежее удаленных зубов с использованием остеопластических материалов. Протезирование выполнено несъемным протезом через 2,5 месяца после операции имплантации.

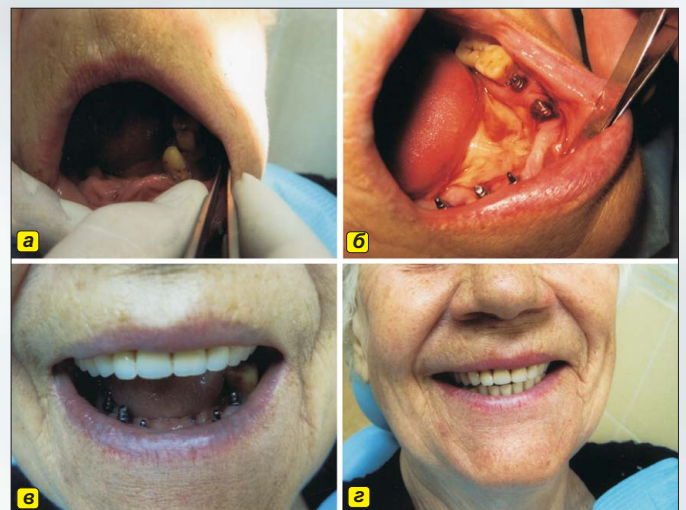


Рис. 2. Пациентка 69 лет: а - до лечения; б - после установки внутрикостных имплантатов в лунку удаленных зубов; в - перед протезированием; г - через 2 месяца после протезирования несъемным мостовидным протезом нижней и съемным протезом верхней челюсти.